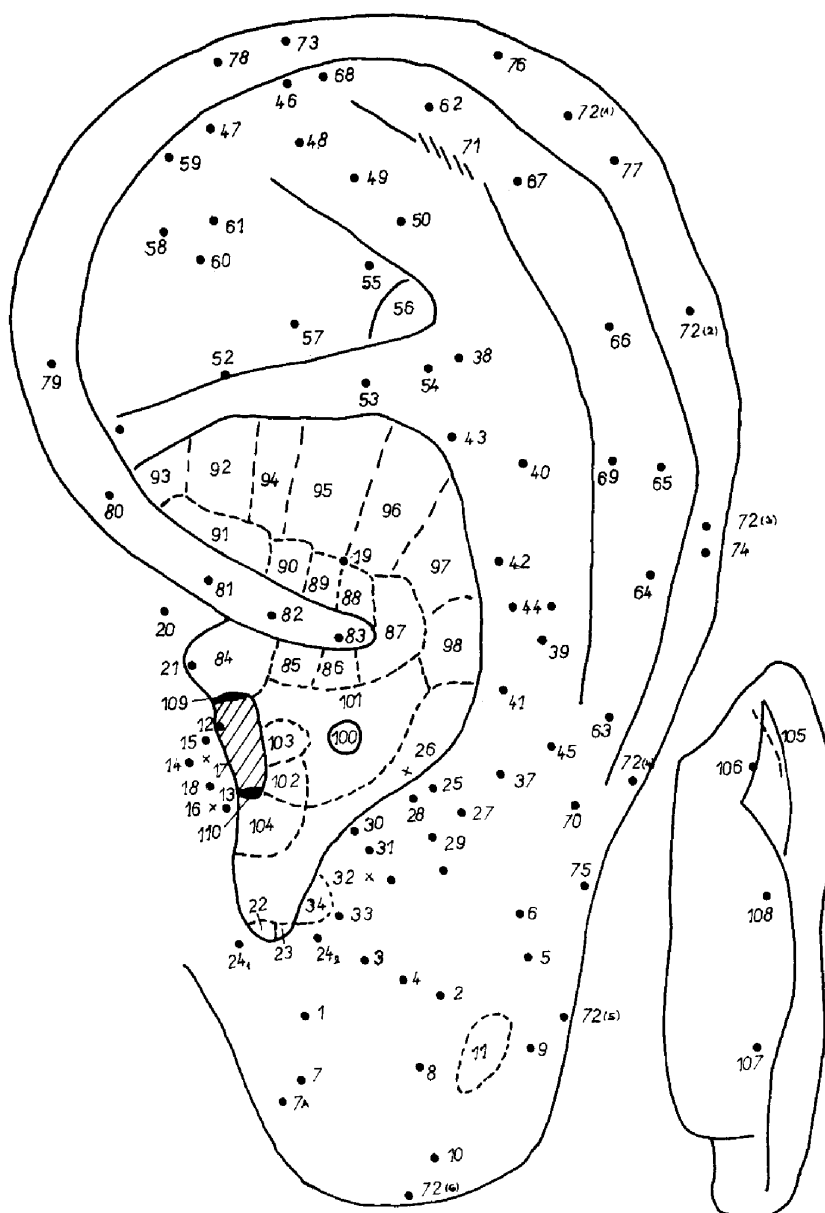


PROJEKCE ORGÁNŮ NA UŠNÍM BOLTCI - REFLEXNÍ KARTOGRAFIE

Jsou v zásadě dvě školy, lišící se názorem na projekci jednotlivých orgánů a bodů na ušní boltec:

1. čínská, v Evropě reprezentovaná Königem a Wancurovou, vycházející z principu projekce těla a orgánů na ušní boltec v podobě intrauterinního uložení, a vycházející z bodové lokalizace jejich projekcí. Tyto body také označuje číselně;
2. francouzská škola Nogierova, vycházející z embryogeneze, rozlišující zóny i body pro orgánovou projekci.

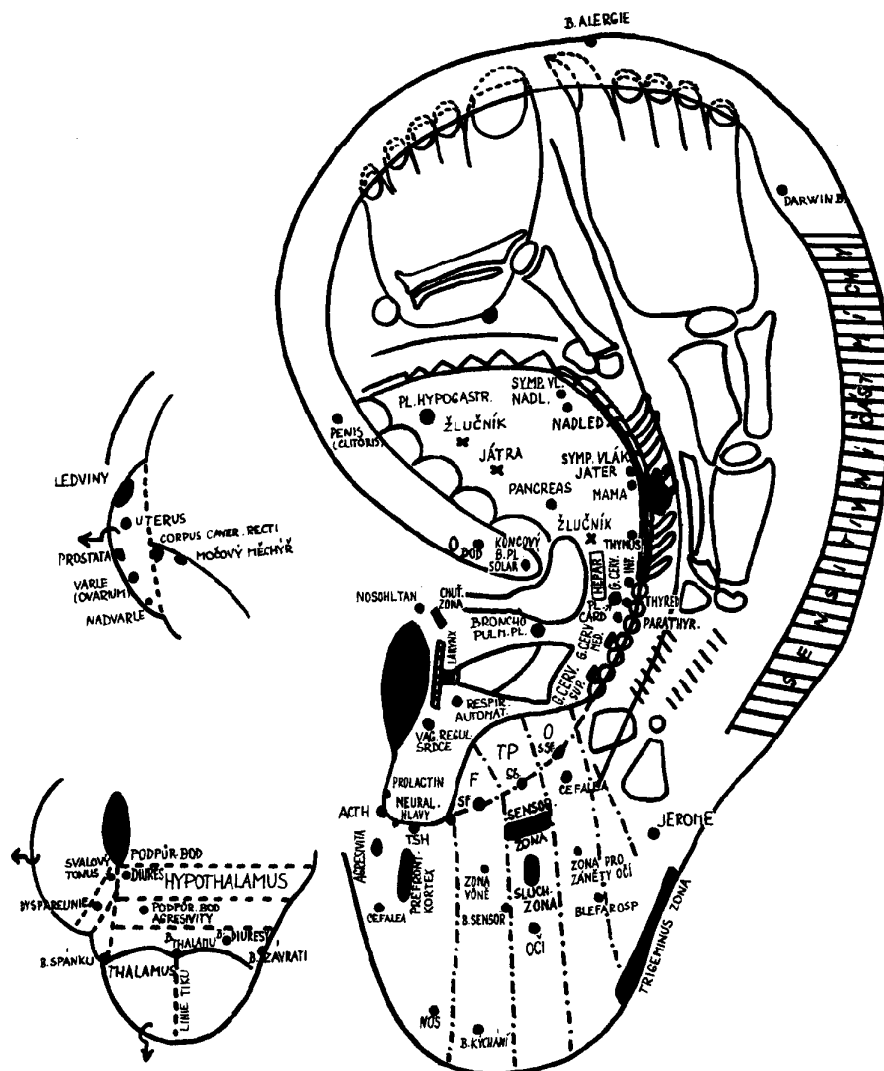
Všimněme si nejprve aurikuloterapie, jak je propagována čínskými lékaři:



AURIKULOTERAPIE - názvy bodů k mapě ušního boltce

1. bod analgetický k extrakci zubů
2. podnebí (patro)
3. dno úst
4. jazyk
5. maxila
6. mandibula
7. analgezie při extrakci zubů
- 7.a neurastenie
8. oči
9. vnitřní ucho
10. tonzily
11. tváře
12. vrcholek tragu
13. nadledvinky
14. zevní nos
15. larynx a farynx
16. vnitřní nos
- 16.a n. auriculotemporalis
17. bod žízně
18. bod hladu
19. bod vysokého tlaku
20. zevní ucho
21. srdeční bod
22. endokriniium
23. vaječníky
- 24.a oko I.
- 24.b oko II.
25. mozkový kmen
26. bod zubní bolesti
- 26.a mozkový přívěsek
27. larynx a zuby
28. hypofyzární bod
29. polštář (occiput)
30. parotis
31. astma
32. varlata
33. čelo
34. šedá hmota
35. „slunce“ (skráň, spánky)
36. „střecha“ (vrchol lbi)
37. krční páteř
38. křížová páteř a kostrč
39. hrudní páteř
40. bederní páteř
54. bod bederní bolesti
55. „brána bohů“ (tiší bolesti, protizánětlivý)
56. pánevní dutina
57. kyčle
58. uterus
59. krevní tlak snižující bod
60. dyspnoe
61. hepatitida
62. prsty
63. klavikula
64. rameno
65. paže
66. loket
67. zápěstí
68. apendix I.
69. apendix II.
70. apendix III.
71. okrsek kopřivky
72. (1 - 6)helix
73. tonzily I.
74. tonzily II.
75. tonzily III.
76. játra I.
77. játra II.
78. vrchol ucha
79. zevní genitál
80. uretra
81. rektum
82. bránice (Zero)
83. bod rozvětvení
84. ústa
85. ezofagus
86. kardie
87. žaludek
88. duodenum
89. tlusté střevo
90. apendix IV.
91. kolon
92. močový měchýř
93. prostata
94. ureter
95. ledviny
96. „břišní žlázy“ a žlučník
97. játra

- | | |
|------------------------|-----------------------------------|
| 41. krk | 98. slezina |
| 42. hrudník | 99. ascites |
| 43. břicho | 100. srdce |
| 44. mamma | 101. plíce |
| 45. tyreoidea | 102. bronchy |
| 46. prst u nohy | 103. trachea |
| 47. pata | 104. trojitý ohřivač |
| 48. kotník | 105. brázda snižující krevní tlak |
| 49. koleno | 106. dolní část zad |
| 50. kyčle | 107. horní část zad |
| 51. vegetativní bod | 108. střední část zad |
| 52. nervus ischiadicus | 109. podbřišek |
| 53. hýždě | 110. nadbřišek |



Projekce orgánů na ušním boltci podle Nogierovy školy